

JESSA
ZIEKENHUIS

LOC Symposium
Casuspresentatie

Dr. Julie Van Dievel
ASO Medische Oncologie, Jessa Ziekenhuis
15 november 2014

JESSA
ZIEKENHUIS

Casus 1

- Vrouw, 62 jaar
 - 06/2012: Tumorectomie en okselvezidement rechts ovw malign gedifferentieerd, invasief, ductaal adenocarcinoma. Stadium pT2 (25 mm) pN1 (2/20) M0. Aanwezigheid van lymfovasculaire invasie. Ki 67: 15%. ER en PR sterk positief. FISH HER 2 negatief.
 - 07/2012 tem 10/2012: Adjuvante chemotherapie: 3 cycli FEC en 3 cycli Taxotere.
 - 10/2012: Start adjuvante radiotherapie en hormoontherapie (tamoxifen 20 mg per dag).

JESSA
ZIEKENHUIS

Casus 1

- Tussentijdse raadpleging
- Huidige medicatie: Tamoxifen 20 mg
- Depressieve gemoedstoestand
- Vapeurs ++, roodheid, (nachtelijk) zweten
- "Dokter, ik kan nergens meer komen..."



JESSA
ZIEKENHUIS

Casus 1: Depressie en vapeurs

- Stop tamoxifen
- Behandeling met sint-janskruid
- Behandeling met paroxetine
- Behandeling met venlafaxine
- Acupunctuur

JESSA
ZIEKENHUIS

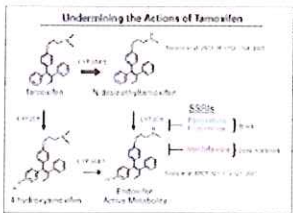
Casus 1: Depressie en vapeurs

- Hygiënische maatregelen: vermijden uitlokkende factoren, oa alcohol, cafeïne,...
- Clonidine (Alpha₂-Adrenergic Agonist)
- Gabapentine tot 3 x 300 mg/dag
- Venlafaxine 75 mg/dag

JESSA
ZIEKENHUIS

Casus 1: Depressie en vapeurs

- SSRI's en tamoxifen



JESSA
ZIEKENHUIS

Casus 1: Depressie en vapeurs

- Sint-Janskruid: inducer van CYP3A4, verlaagt concentratie tamoxifen
- Acupunctuur:
 - [Lee MS, Kim KH, Choi SM, Ernst E. Acupuncture for treating hot flashes in breast cancer patients: a systematic review. Breast Cancer Res Treat 2009; 115:497.](#)

JESSA
ZIEKENHUIS

Casus 2

- Vrouw, 62 jaar
 - 06/2012: Tumorectomie en okselvediment rechts owv matig gedifferentieerd, invasief, ductaal adenocarcinoma. Stadium pT2 (25 mm) pN1 (2/20) M0. Aanwezigheid van lymfovasculaire invasie. Ki-67: 15%. ER en PR sterk positief. FISH HER 2 negatief.
 - 07/2012 tem 10/2012: Adjuvante chemotherapie: 3 cycli FEC en 3 cycli Taxotere.
 - 10/2012: Start adjuvante radiotherapie en hormoontherapie (tamoxifen 20 mg per dag).

JESSA
ZIEKENHUIS

Casus 2

- Spoedopname wegens dyspnee



- Diagnose: longembolie

JESSA
ZIEKENHUIS

Casus 2: Longembool en tamoxifen

- A) Start anticoagulatie en zet tamoxifen verder
- B) Stop tamoxifen en herstart na 6 maanden anticoagulatie
- C) Stop tamoxifen en start aromatase-inhibitor
- D) Stop alle hormonale therapie

JESSA
ZIEKENHUIS

Casus 2: Longembool en tamoxifen

- Trombo-emboliegen
- RR 2-3 x hoger
- Risicofactoren: immobilisatie, heilkunde, fracturen, factor V Leiden

JESSA
ZIEKENHUIS

Casus 3

- Vrouw, 62 jaar
 - 06/2012: Tumorectomie en okselvediment rechts owv matig gedifferentieerd, invasief, ductaal adenocarcinoma. Stadium pT2 (25 mm) pN1 (2/20) M0. Aanwezigheid van lymfovasculaire invasie. Ki-67: 15%. ER en PR sterk positief. FISH HER 2 negatief.
 - 07/2012 tem 10/2012: Adjuvante chemotherapie: 3 cycli FEC en 3 cycli Taxotere.
 - 10/2012: Start adjuvante radiotherapie en hormoontherapie (tamoxifen 20 mg per dag).

JESSA
ZIEKENHUIS

Casus 3

- Follow-up raadpleging
- Laatste maanden af en toe wat vaginaal bloedverlies



JESSA
ZIEKENHUIS

Casus 3: vaginaal bloedverlies

- Geen probleem
- Stop tamoxifen en wacht af
- Verwijzen voor gynaecologisch onderzoek met echografie en endometriumbiopsies
- Hysterectomie

JESSA
ZIEKENHUIS

Casus 3: vaginaal bloedverlies

- Verhoogd risico op endometriumhyperplasie en carcinoma
- Jaarlijkse gynaecologische controle bij postmenopauzale vrouwen (American College of Obstetricians and Gynecologists. Tamoxifen and endometrial cancer. ACOG Committee Opinion 336. ACOG June 2006; Washington, DC)
- Vraag naar symptomen
- Patiënteducatie

JESSA
ZIEKENHUIS

Casus 4

- Vrouw, 47 jaar
 - Longembol na bevalling
 - 06/2012: Tumorectomie en okselevidement rechts owv matig gedifferentieerd, invasief, ductaal adenocarcinoma. Stadium pT2 (25 mm) pN1 (2/20) M0. Aanwezigheid van lymfovasculaire invasie. Ki-67: 15%. ER en PR sterk positief. FISH HER 2 negatief.
 - 07/2012 t/m 10/2012: Adjuvante chemotherapie: 3 cycli FEC en 3 cycli Taxotere.
 - 10/2012: Start adjuvante radiotherapie en hormoontherapie (letrozole 2,5 mg per dag).

JESSA
ZIEKENHUIS

Casus 4

- Opnieuw optreden van menses sinds start letrozole



JESSA
ZIEKENHUIS

Casus 4: menses onder AI

- Geen probleem
- Switch naar ander AI
- Stop AI en start tamoxifen
- AI verder en ovariëctomie

Casus 4: menses onder AI

- AI's zijn tegenaangewezen bij premenopausale pt'n wegens mogelijke reactivatie ovaria met oestrogeenproductie
- Definitie menopauze:
 - Bilaterale ovariëctomie
 - > 60 jaar
 - < 60 jaar
 - amenorree > 12 maanden zonder chemotherapie
 - FSH en E2 postmenopausaal

Referenties

- Oncologisch Handboek Jessa Ziekenhuis
- Conzen S. Managing the side effects of tamoxifen. www.uptodate.com
- Pritchard K. Adjuvant endocrine therapy for non-metastatic, hormone receptor-positive breast cancer. www.uptodate.com